

вета путем шунтирования прогипертрофического АКТ(протеинкиназа В)1-сигнального механизма и поддержания активности антигипертрофического АМФ-активируемой киназы сигнального пути. Введение экзогенного НАД восстанавливает клеточное содержание НАД и блокирует агонист-медируемую гипертрофию сердца [7, 12, 13]. Устранение биоэнергетической недостаточности и деремоделирование митохондриальной функции и аэробного гликолиза обеспечивают сбалансированное повышение сократительной функции сердца и устраняет риск быстрого развития истощения резервных возможностей миокарда, как в случае стимуляции сократительной функции только сердечными гликозидами или инотропными средствами негликозидной природы например левосименданом.

#### ЛИТЕРАТУРА

1. Карсанов Н. В., Джибгашвили И. К., Сукоян Г. В. и др. Субклеточная патофизиология недостаточности сердца, обусловленной токсико-аллергическим миокардитом, и действие рефрактерина на внутрисердечную гемодинамику и функциональное состояние трех систем кардиомиоцита, ответственных за акт «сокращение/расслабление» // Патологическая физиология и экспериментальная терапия. – 1999. – № 3. – С. 3–8.
2. Палеев Н. Р., Санина Н. П., Сукоян Г. В. и др. Действие нового кардиотропного препарата рефрактерина и антигипоксического, антиишемического средства энергостима на некоторые биохимические показатели крови и биоптатов в процессе лечения сердечной недостаточности // Всерос. конф. «Прикладные аспекты исследования скелетных, сердечных и гладких мышц». – Пущино, 1996. – С. 125–126.
3. Сукоян Г. В., Антелава Н. А. Рациональная фармакокоррекция синдрома системного воспалительного ответа при тяжелой сердечной недостаточности // Бюл. экспер. биол. – 2009. – № 4. – С. 411–414.
4. Сукоян Г. В., Антелава А. В., Кавадзе И. К. и др. Кардиопротекторное действие энергостима при токсико-аллергическом миокардите // Экспериментальная и клиническая фармакология. – 2004. – № 2. – С. 19–23.

5. Сукоян Г. В., Гонгадзе Н. В. Механизм кардиопротекторного действия аденоцина и кардиотонических средств негликозидной природы при хронической недостаточности сердца в эксперименте // Бюл. экспер. биол. – 2010. – № 11. – С. 541–544.

6. Сукоян Г. В., Лапина Н. В., Галенко-Ярошевский В. П. и др. Протекторное действие реамберина на функциональную активность митохондрий в условиях ишемии кожи // Бюл. экспер. биол. – 2005. – № 10. – С. 435–439.

7. Сукоян Г. В., Оганов Р. Г. Сигнальные механизмы кардиопротекции и новые стратегии превенции и лечения сердечной недостаточности // Профилактическая медицина. – 2012. – № 2. – С. 23–32.

8. Blauwet L. A., Cooper L. T. Myocarditis // Prog. cardiovasc. dis. – 2010. – Vol. 52. – P. 274–288.

9. Houtkooper R. H., Canto C., Wanders R. J., Auwerx J. The secret life of NAD: an old metabolite controlling new metabolic signalling pathways // Endocrine rev. – 2010. – Vol. 31 (2). – P. 194–223.

10. Ingwall J. S. Energy metabolism in heart failure and remodelling // Cardiovasc. res. – 2009. – Vol. 81 (3). – P. 412–419.

11. Parissis J. T., Andreadou I., Bistola V. et al. Novel biologic mechanisms of levosimendan and its effect on the failing heart // Expert. opin. invest. drugs. – 2008. – Vol. 17 (8). – P. 1143–1150.

12. Pillai V. B., Sundaresan N. R., Kim G. et al. Exogenous NAD blocks cardiac hypertrophic response via activation of the SIRT3-LKB1-AMP-activated kinase pathway // J. biol. chem. – 2010. – Vol. 285 (5). – P. 3133–3144.

13. Planavila A., Iglesias R., Giralt M., Villarroya F. Sirt1 acts in association with PPARα to protect the heart from hypertrophy, metabolic dysregulation, and inflammation // Cardiovasc. res. – 2010. – Vol. 90 (2). – P. 276–284.

14. Rao Y. J., Xi L. Pivotal effects of phosphodiesterase inhibitors on myocyte contractility and viability in normal and ischemic hearts // Acta pharmacologica sinica. – 2009. – Vol. 30. – P. 1–24.

15. Ussher J. R., Jaswal J. S., Lopaschuk G. D. Pyridine nucleotide regulation of cardiac intermediary metabolism // Circ. res. – 2012. – Vol. 111. – P. 628–641.

Поступила 07.10.2015

А. К. ИОРДАНИШВИЛИ<sup>1</sup>, И. Б. САЛМАНОВ<sup>1</sup>,  
В. И. СТАРЧЕНКО<sup>2</sup>, Н. И. БЫКОВА<sup>2</sup>

## ОЦЕНКА ЭФФЕКТИВНОСТИ ЭНДОДОНТИЧЕСКОЙ ПОМОЩИ ПРИ ПАТОЛОГИИ ПЕРИОДОНТА

<sup>1</sup>Военно-медицинская академия имени С. М. Кирова,  
Россия, 194044, г. Санкт-Петербург, ул. Акад. Лебедева, 6;

<sup>2</sup>Кубанский государственный медицинский университет,  
Россия, 350063, г. Краснодар, ул. Седина, 4;  
тел. +79184320191. E-mail: valstom@mail.ru

Проведено клинико-рентгенологическое исследование по оценке стандарта оказания эндодонтической помощи при патологии периодонта зуба. Обследовано 104 человека (85 мужчин и 19 женщин) в возрасте от 18 до 55 лет, которым было выполнено эндодонтическое лечение зубов по поводу различных форм периодонтита. Установлено, что стандарт при эндодонтическом лечении периодонтита однокорневых и многокорневых зубов выполняется соответственно при формировании доступа к полости зуба в 86,67% и 87,64% случаев; формировании устья корневых каналов – в 80,0% и 83,9% случаев; измерении рабочей длины – в 80,0% и 78,65% случаев; формировании корневого канала (каналов) зуба – в 86,67% и 84,27% случаев; а гомогенность его (их) obturationi пломбирочным материалом обеспечивается в 80,0% и 89,89% случаев. Удовлетворительное пломбирование корневых каналов у военнослужащих по завершении эндодонтического лечения периодонтита однокорневых, двух- и трёхкорневых зубов определяется соответственно в 73,33%, 69,23, и 66,67% случаев.

*Ключевые слова:* медицинская визуализация, стандарт эндодонтического лечения, периодонтит, патология периодонта зуба, лучевые методы диагностики, качество лечения, рентгенологическая оценка.

**A. K. IORDANISHVILI<sup>1</sup>, I. B. SALMANOV<sup>1</sup>, V. I. STARCHENKO<sup>2</sup>, N. I. BYKOVA<sup>2</sup>**

#### EVALUATION OF AID ORTHODONTIC PERIODONTAL PATHOLOGY

<sup>1</sup>*St. Petersburg Kirov military medical academy,  
Russia, 194044, St. Petersburg, Academic Lebedev str., 6;*

<sup>2</sup>*Kuban state medical university,  
Russia, 350063, Krasnodar, Sedina str., 4;  
tel. +79184320191. E-mail: valstom@mail.ru*

A clinical and radiological study to assess the standard of care for the provision of endodontic tooth periodontal disease. A total of 104 people (85 men and 19 women) aged 18 to 55 years who underwent endodontic treatment of teeth on the various forms of periodontitis. It is found that the standard endodontic and periodontal single rooted teeth multirooted performed respectively in the formation of tooth cavities access to 86.67% and 87.64% of cases; forming the mouth of the root canal – to 80.0% and 83.9% of cases; measuring the working length – in 80.0% and 78.65% of the cases; root formation channel (s) of the tooth – at 86.67% and 84.27% of cases; homogeneity and its (their) obturation filling material is provided in 80.0% and 89.89% of cases. Satisfactory root canal filling servicemen to complete endodontic treatment of periodontitis single rooted, two or three teeth of the root is determined, respectively, 73.33%, 69.23 and 66.67% of cases.

*Key words:* medical imaging, the standard endodontic treatment, periodontitis, periodontal tooth pathology, radiation methods of diagnosis, treatment quality, X-ray evaluation.

В структуре стоматологической заболеваемости, в том числе военнослужащих, пульпиты и периодонтиты зубов по-прежнему стойко занимают соответственно второе и третье места после кариеса зубов [2, 4, 17, 19]. До сих пор сохраняется высокая распространенность неосложненного кариеса (93,7%) у взрослого населения Российской Федерации, а потребность в лечении зубов на одного больного по поводу неосложненного кариеса составляет 3,7±0,7 зуба, осложненных форм кариеса – 1,8±0,2 зуба (пульпит – 1,1±0,25; периодонтит – 0,7±0,2), в удалении – 1,2±0,2 зуба [3, 5, 7, 16].

Одной из основных причин, обуславливающих обращаемость военнослужащих за неотложной стоматологической помощью, являются воспалительные заболевания периодонта зуба – острые и обострившиеся хронические периодонтиты [6, 10, 18]. В настоящее время при лечении периодонтита в 74,4% случаев используется ме-

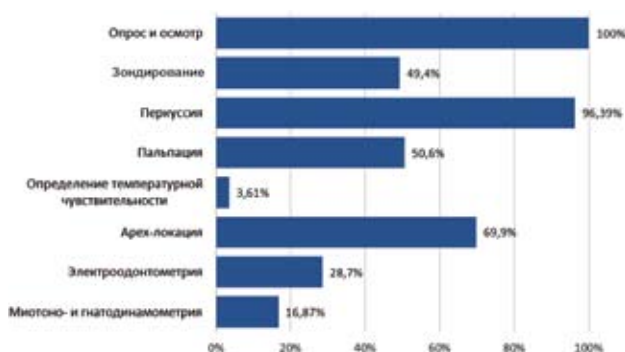
тодика, предусматривающая оптимизацию регенеративного процесса костной ткани в области верхушек корней зуба с использованием стерильной суспензии гидроокиси кальция. Лечение периодонтита в одно посещение выполнено в 6,02% случаев, за несколько посещений – в 14,46% случаев, консервативно-хирургический метод лечения периодонтита – в 5,12% случаев [10, 19]. Вместе с этим необходимо отметить, что в последние годы в Вооруженных силах РФ не проводилась оценка эффективности консервативного лечения периодонтита у военнослужащих в аспекте обеспечения стандарта и качества эндодонтического лечения зубов при воспалении периодонта зуба при оказании неотложной и плановой стоматологической помощи. При этом проводится большое число исследований, направленных на повышение точности объема корневого канала зубов с помощью различных современных лучевых методов исследования

[1, 2, 3, 14, 15, 20]. В то же время эффективное эндодонтическое лечение периодонтита является важной мерой профилактики прогрессирования хронических периапикальных очагов одонтогенной инфекции (ХПООИ), а также возникновения острых одонтогенных воспалительных заболеваний челюстей и околочелюстных мягких тканей, которые являются основной причиной неотложной госпитализации военнослужащих по призыву и по контракту в специализированные стационары военно-медицинских организаций МО РФ [11, 12, 13, 22].

Цель исследования – оценить соблюдение стандарта оказания эндодонтической помощи при лечении военнослужащих, страдающих воспалительной патологией периодонта зуба, используя современные методы медицинской визуализации.

### Материалы и методы исследования

Для изучения оценки обеспечения стандарта и качества эндодонтического лечения периодонтита в военно-медицинских организациях (ВМО) у военнослужащих было проведено клинкорентгенологическое исследование. Для этого обследовано 104 человека (85 мужчин и 19 женщин) в возрасте от 18 до 55 лет, которым было выполнено эндодонтическое лечение зубов по поводу различных форм периодонтита. Среди пациентов, страдающих периодонтитом, было 18 человек (14 мужчин и 4 женщины), которые относились к людям молодого возраста, а 86 человек (71 мужчина и 15 женщин) – к группе людей среднего возраста. У лиц молодого возраста эндодонтическое лечение при периодонтите выполнено на 2 однокорневых, 4 двухкорневых и 12 трехкорневых зубах. У лиц среднего возраста эндодонтическое лечение при данной форме осложненного кариеса зубов выполнено на 13 однокорневых, 22 двухкорневых зубах, а также 51 трехкорневым зубе.

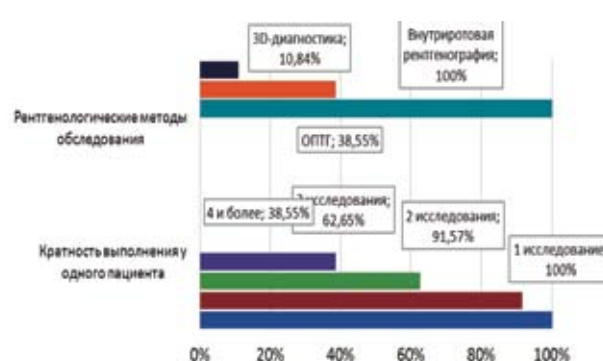


**Рис. 1.** Методы диагностики, используемые при проведении лечебно-профилактических мероприятий по поводу периодонтита по данным ПМД, %

После проведения эндодонтического лечения зубов на основании данных рентгенологического исследования оценивали: доступ (удовлетворительно, неудовлетворительно), поперечное сечение формы устья корневых каналов (удовлетворительно, неудовлетворительно), выполнение измерения рабочей длины (выполнено, не выполнено), а также формирование корневого канала зуба (выполнено, не выполнено), гомогенность его obturации пломбировочным материалом (удовлетворительно, неудовлетворительно) и уровень заполнения канала корня зуба пломбировочным материалом.

При характеристике уровня пломбирования канала корня зуба (для каждого корня) оценка проводилась согласно следующему регламенту: качественная – пломбирование канала корня зуба на уровне физиологической его верхушки, а также с дефектами пломбирования, когда канал корня зуба недопломбировывался или пломбировочный материал (или штифт – обычно гуттаперча) выводился за пределы верхушечного отверстия (рентгенологической верхушки корня зуба).

Оценка эффективности эндодонтического лечения периодонтита в отдаленные сроки наблюдения за пациентами осуществлялась следующим образом. При отсутствии клинических и рентгенологических признаков патологии периодонта лечение считалось эффективным (группа А-2). Лечение также считалось эффективным, если при отсутствии клинических признаков периодонтита по данным рентгенологического исследования отмечали репаративные процессы костной ткани в периапикальной области, а именно уменьшение очага рентгенологического «просветления» (группа Б-2). Лечение периодонтита в отдаленные сроки считали неэффективным, если у пациента существовавший очаг рентгенологического «просветления» не имел признаков репарации костной ткани даже при



**Рис. 2.** Методы лучевой диагностики, используемые при проведении лечебно-профилактических мероприятий по поводу периодонтита по данным ПМД, %

отсутствии клинических проявлений воспалительного процесса в периодонте зубов, а также при наличии клинических симптомов периодонтита при отсутствии типичной рентгенологической картины рассматриваемого заболевания (группа В-2). Выбранные в настоящем клиническом исследовании сроки наблюдения за пациентами соответствовали рекомендации Европейской эндодонтической ассоциации. Для рентгенологического контроля эффективности пломбирования каналов корней зубов и оценки состояния периапикальных тканей использовались внутриротовая рентгенография, ортопантомография и 3D-компьютерная томография.

Полученные в ходе исследования показатели вносили в базу данных, созданную в программе «Microsoft Access». Экономический анализ и статистическую обработку произвели с применением программы «Statistica for Windows» версии 7.0. Достоверным признавалось различие при критерии достоверности (t) не менее 2, что соответствует безошибочному прогнозу в 95,5% случаев и вероятности ошибки не более 0,05.

### Результаты исследования и их обсуждение

Анализ обеспечения стандартов качества эндодонтического лечения периодонтита проводили с учётом возраста пациентов и количества корней у зуба, который был лечен эндодонтически. На рисунках 1 и 2 представлены методы диагностики, используемые при проведении лечебно-профилактических мероприятий по поводу периодонтита по данным ПМД.

В ходе проведенного клинко-рентгенологического исследования установили, что у лиц молодого возраста при лечении периодонтита однокорневого зуба (рис. 3) удовлетворительный доступ, удовлетворительное поперечное сечение формы устья корневых каналов, измерение рабочей длины, а также удовлетворительное формирование канала корня зуба отмечены в 100% случаев. Гомогенная obturация корневого канала, т. е. отсутствие «про-

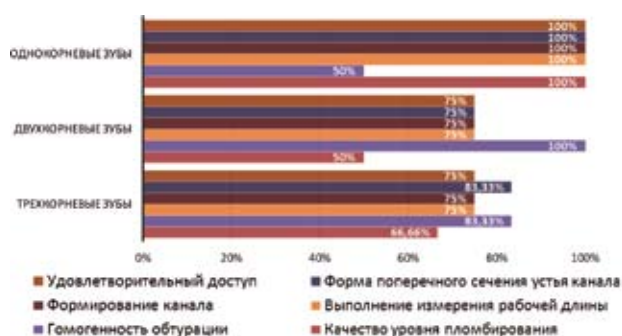


Рис. 3. Обеспечение стандарта на этапах лечения периодонтита у людей молодого возраста, %

светов» между штифтами или между стенкой канала корня зуба и штифтами, была определена, согласно имеющемуся стандарту эндодонтического лечения в 50% случаев. При этом удовлетворительный уровень пломбирования корневого канала отмечен на 100% зубов. Обеспечение стандарта эндодонтического лечения (СЭЛ) при лечении периодонтита однокорневого зуба у лиц молодого возраста было выполнено в 50% случаев.

При лечении периодонтита двухкорневого зуба у молодых людей удовлетворительный доступ, удовлетворительное поперечное сечение формы устья корневых каналов, измерение рабочей длины, удовлетворительное формирование каналов корней зуба отмечены в 75% случаев, а гомогенная obturация корневых каналов определялась в 100% случаев. Удовлетворительный уровень пломбирования корневых каналов отмечен в 50% случаев, недопломбирование одного из каналов – в 25% случаев, перепломбирование – в 25% случаев. Обеспечение СЭЛ при лечении пульпита двухкорневого зуба у лиц молодого возраста выполнено в 50% случаев. При лечении периодонтита трёхкорневого зуба у молодых людей удовлетворительный доступ определен в 75% случаев, удовлетворительное поперечное сечение формы устья корневых каналов – в 83,33%, изменение рабочей длины и удовлетворительное формирование корневых каналов – в 75% случаев, а гомогенная obturация корневого канала определялась в 83,33% случаев. Удовлетворительный уровень пломбирования корневых каналов трёхкорневых зубов определен у молодых людей при лечении периодонтита в 66,66% случаев, недопломбирование (одного, двух или трёх каналов) – в 16,67% случаев, перепломбирование – в 16,67% случаев. Обеспечение СЭЛ при лечении пульпита трёхкорневого зуба у лиц молодого возраста выполнено в 66,67% случаев.

У лиц среднего возраста при лечении периодонтита однокорневого зуба удовлетворитель-

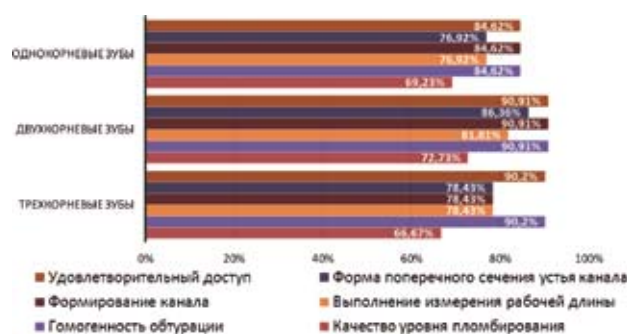


Рис. 4. Обеспечение стандарта на этапах лечения периодонтита у людей среднего возраста, %

ный доступ, формирование канала корня зуба и гомогенность корневой пломбы отмечены в 84,62% случаев; удовлетворительное поперечное сечение формы устья корневых каналов, частота измерения рабочей длины – в 76,92% случаев. Удовлетворительный уровень пломбирования корневого канала отмечен в 69,23% случаев, недопломбирование – в 7,698% случаев; выведение корневой пломбы за верхушку корня зуба – в 23,08% случаев. Таким образом, обеспечение СЭЛ при лечении периодонтита однокорневого зуба у лиц среднего возраста было выполнено в 69,23% случаев (рис. 4).

При лечении периодонтита двухкорневого зуба у лиц среднего возраста удовлетворительный доступ, формирование и гомогенная obturация корневых каналов отмечены в 90,91% случаев; удовлетворительное поперечное сечение формы устьев корневых каналов осуществлено в 86,36% случаев, а измерение «рабочей» длины – в 81,81% случаев. Качественное пломбирование корневых каналов отмечено в 72,73% случаев, недопломбирование одного или обоих каналов корней зуба – в 9,09% случаев, выведение за верхушку корня пломбировочных материалов – в 18,18% случаев. Обеспечение СЭЛ при лечении периодонтита двухкорневого зуба у лиц среднего возраста выполнено в 72,73% случаев.

При эндодонтическом лечении периодонтита трёхкорневого зуба у людей средней возрастной группы определены: удовлетворительный доступ – в 90,2% случаев, удовлетворительное поперечное сечение формы устья корневых каналов – в 78,43%, изменение рабочей длины – в 78,43%, удовлетворительное формирование корневых каналов – в 78,43% случаев, гомогенная obturация корневых каналов – в 90,2% случаев. Удовлетворительный уровень пломбирования корневых каналов трёхкорневых зубов при лечении пульпита у людей среднего возраста отмечен в 66,67% случаев, недопломбирование (одного, двух или трёх каналов) – в 21,57% случаев, перепломбирование – в 11,76% случаев. Обеспечение СЭЛ при лечении периодонтита трёхкорневого зуба у лиц среднего возраста выполнено в 66,67% случаев.

Оценка эффективности лечения заболеваний периодонта зубов в ВМО МО РФ была проведена с использованием современных методов рентгенологического исследования в отдалённом периоде в сроки 12 и 24 месяца. Было установлено, что спустя год эффективность эндодонтического лечения у военнослужащих осложнённых форм кариеса однокорневых, двух- и трёхкорневых зубов составляет соответственно 69,23%, 75,0% и 65,57% случаев при периодонтите. Спустя 2 года эффективность эндодонтического лече-

ния у военнослужащих осложнённых форм кариеса однокорневых, двух- и трёхкорневых зубов составляет соответственно 66,67%, 72,72% и 68,42% случаев при периодонтите. Неэффективность эндодонтического лечения осложнённых форм кариеса зубов врачи стоматологи-терапевты ВМО МО РФ связывали с перебоями в снабжении их учреждений инструментами и стоматологическими материалами, предназначенными для консервативного лечения пульпита и периодонтита.

Резюмируя вышеизложенное, можно заключить, что применение современного метода рентгенологической визуализации с использованием конусно-лучевой компьютерной томографии позволило поэтапно оценить выполнение стандарта при эндодонтическом лечении периодонтита зубов у военнослужащих. Было установлено, что в ВМО МО РФ при эндодонтическом лечении периодонтита однокорневых и многокорневых зубов стандарт выполняется при формировании доступа к полости зуба соответственно в 86,67% и 87,64% случаев; формировании устья корневых каналов – в 80,0% и 83,9% случаев; измерении рабочей длины – в 80,0% и 78,65% случаев; формировании корневого канала (каналов) зуба – в 86,67% и 84,27% случаев; а гомогенность его (их) obturации пломбировочным материалом обеспечивается в 80,0% и 89,89% случаев. Анализ качества пломбирования каналов корней зубов в ВМО МО РФ показал, что удовлетворительное пломбирование корневых каналов у военнослужащих по завершении эндодонтического лечения периодонтита однокорневых, двух- и трёхкорневых зубов определяется соответственно в 73,33%, 69,23, и в 66,67% случаев, при этом эффективность эндодонтического лечения периодонтита в отдалённом периоде наблюдения составляет соответственно 66,67%, 72,72% и 68,42% случаев.

## ЛИТЕРАТУРА

1. Арутюнов А. В. Электронно-микроскопическая оценка качества инструментальной обработки искривленных корневых каналов моляров // Кубанский научный медицинский вестник. – 2015. – № 4 (153). – С. 18–22.
2. Бужилова А. П., Васильев А. Ю., Петровская В. В. и соавт. Анализ биологического возраста по черепу ребёнка эпохи каменного века с помощью конусно-лучевой компьютерной томографии // Медицинская визуализация. – 2014. – № 5. – С. 118–123.
3. Васильев Ю. А. Сравнительная оценка точности объема корневого канала зубов с помощью томографических методик исследования в эксперименте // Медицинская визуализация. – 2014. – № 6. – С. 8–13.
4. Иорданишвили А. К., Ковалевский А. М. Пульпиты: Учебное пособие. – СПб: Нордмедиздат, 1999. – 84 с.

5. Иорданишвили А. К. Хирургическое лечение периодонтитов и кист челюстей. – СПб: Нордмедиздат, 2000. – 218 с.
6. Иорданишвили А. К., Ковалевский А. М. Эндодонтия-плюс. – СПб: Нордмедиздат, 2001. – 164 с.
7. Иорданишвили А. К., Толмачев И. А., Горбатенков М. Э. Эффективность пломбирования каналов корней зубов в стоматологических кабинетах военно-медицинских учреждений // Сборник материалов научно-практической конференции, посвященной 290-летию 35-го военно-морского ордена Ленина госпиталя имени Н. А. Семашко. – СПб – Кронштадт, 2007. – С. 76–77.
8. Заболевания эндодонта, пародонта и слизистой оболочки полости рта / Под ред. проф. А. К. Иорданишвили. – М.: МЕДпресс-информ, 2008. – 343 с.
9. Иорданишвили А. К., Зайцев В. В., Удальцова Н. А., Поленс А. А. Организация и управление качеством медицинской помощи в отделениях терапевтической и ортопедической стоматологии муниципальных и ведомственных поликлиник // Качество медицинской помощи: проблемы и перспективы совершенствования. – СПб: Законодательное собрание СПб, 2010. – С. 80–83.
10. Иорданишвили А. К. Оценка качества санационной работы врачей-стоматологов перед зубным протезированием пациентов в системе обязательного медицинского страхования и за плату // Качество медицинской помощи: проблемы и перспективы совершенствования. – СПб: Законодательное собрание СПб, 2010. – С. 144–148.
11. Иорданишвили А. К., Гайворонская М. Г., Солдатова Л. Н., Сериков А. А. Оклюзионно-обусловленные заболевания жевательного аппарата (понятие и распространенность у взрослого человека) // Курский науч.-практ. вестн. «Человек и его здоровье». – 2013. – № 3. – С. 39–43.
12. Иорданишвили А. К., Никитенко В. В. Роль пародонтальных и периапикальных очагов инфекции в возникновении одонтогенного верхнечелюстного синусита у лиц пожилого и старческого возраста // Эндодонтия today. – 2013. – № 3. – С. 27–31.
13. Иорданишвили А. К. Особенности диагностики и лечения одонтогенной подкожной гранулемы // Стоматологический научно-образовательный журнал. – 2014. – № 3/4. – С. 15–19.
14. Иорданишвили А. К., Лобейко В. В., Самсонов В. В., Солдатова Л. Н., Черныш В. Ф. Стоматологическое здоровье нации и пути его сохранения // Пародонтология. – 2015. – № 1 (74). – С. 78–80.
15. Иорданишвили А. К., Бобунов Д. Н. Клинико-организационные аспекты стоматологического ортопедического лечения и его осложнений. – СПб: Человек, 2015. – 136 с.
16. Иорданишвили А. К., Балин В. В. Качество медицинской помощи и особенности усовершенствования врачей-стоматологов по вопросам факультетской стоматологии // Факультетская стоматология: Рук-во для врачей-стоматологов. – М.: СИМК, 2015. – С. 482–499.
17. Черныш В. Ф., Гребнев Г. А., Иорданишвили А. К., Лачин Р. А., Сливкин А. А. История организации санации полости рта в Российской армии // Вестн. Рос. воен.-мед. академии. – 2015. – № 2 (50). – С. 175–178.
18. Abbott P. V. Assessing restored teeth with pulp and periapical diseases for the presence of cracks, caries and marginal breakdown // Aust. dental. j. – 2004. – Vol. 49. № 3. – P. 33–39.
19. Cheung G. Survival analysis of root canal treatment performed in a dental teaching hospital // Эндодонтия today. – 2001 – Vol. 1. № 2. – P. 42.
20. Gernhardt C. R., Eppendorf K., Kozlowski A., Brandt M. Toxicity of concentrated sodium hypochlorite used as an endodontic irrigant // Int. endo-dont. j. – 2004. – № 37 (4). – P. 272–280.
21. Limmernann F. Parodontaltherapie braucht klare strategie // Dental. spiegel. – 2004. – № 2. – P. 29.
22. Villegas J. C., Joshioka T., Kobayashi, Suda H. Evaluation of accessory canal filling after four final irrigation regimes // Эндодонтия today. – 2001. – Vol. 1. № 2. – P. 4–9.

Поступила 09.01.2016

О. П. КАРАЖЕЛЯСКОВ<sup>1</sup>, А. Г. ЛАСТОВЕЦКИЙ<sup>2</sup>, А. Д. ФЕСЮН<sup>3</sup>,  
А. Н. АРХАНГЕЛЬСКАЯ<sup>4</sup>, К. Г. ГУРЕВИЧ<sup>4</sup>

## ИСПОЛЬЗОВАНИЕ МЕТОДА ПУЛЬСОКСИМЕТРИИ ДЛЯ ОПРЕДЕЛЕНИЯ ГРУППЫ РИСКА С ЦЕЛЬЮ ПРОФИЛАКТИКИ ЗАБОЛЕВАНИЙ ОРГАНОВ ДЫХАНИЯ: ПРОСПЕКТИВНОЕ ИССЛЕДОВАНИЕ

<sup>1</sup>Медицинская служба ОДОН ВВ МВД России,  
Россия, 143956, Московская область, г. Балашиха, шоссе Энтузиастов, 2/10;  
тел. 8 (495) 495-89-10. E-mail: olegkara@mail.ru;

<sup>2</sup>ФГБУ «Центральный научно-исследовательский институт организации  
и информатизации здравоохранения» Минздравсоцразвития,

Россия, 127254, г. Москва, ул. Добролюбова, 11; тел. 8 (495) 681-88-01. E-mail: kgurevich@mail.ru;  
<sup>3</sup>филиал № 4 ГАУЗ МНПЦ МРВСМ ДЗМ «Центральный амбулаторно-поликлинический комплекс»,